

Clinical breast examination

การตรวจเต้านม

Dr. Chanin Apiwanich ,MD

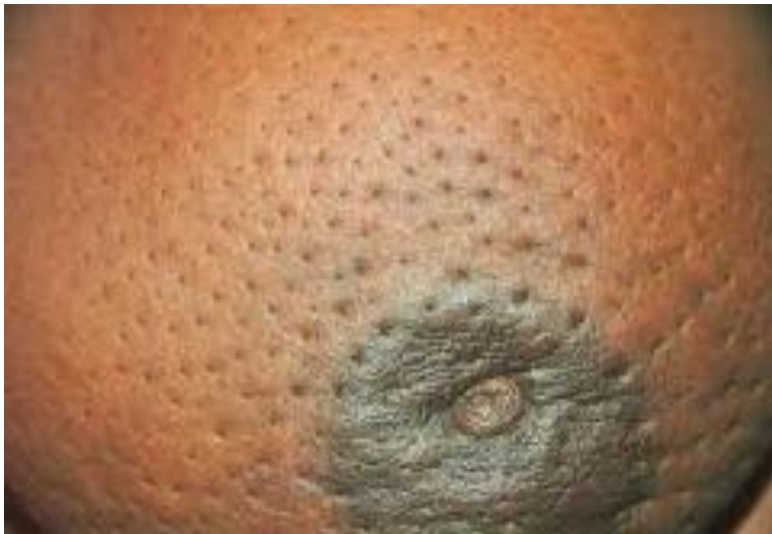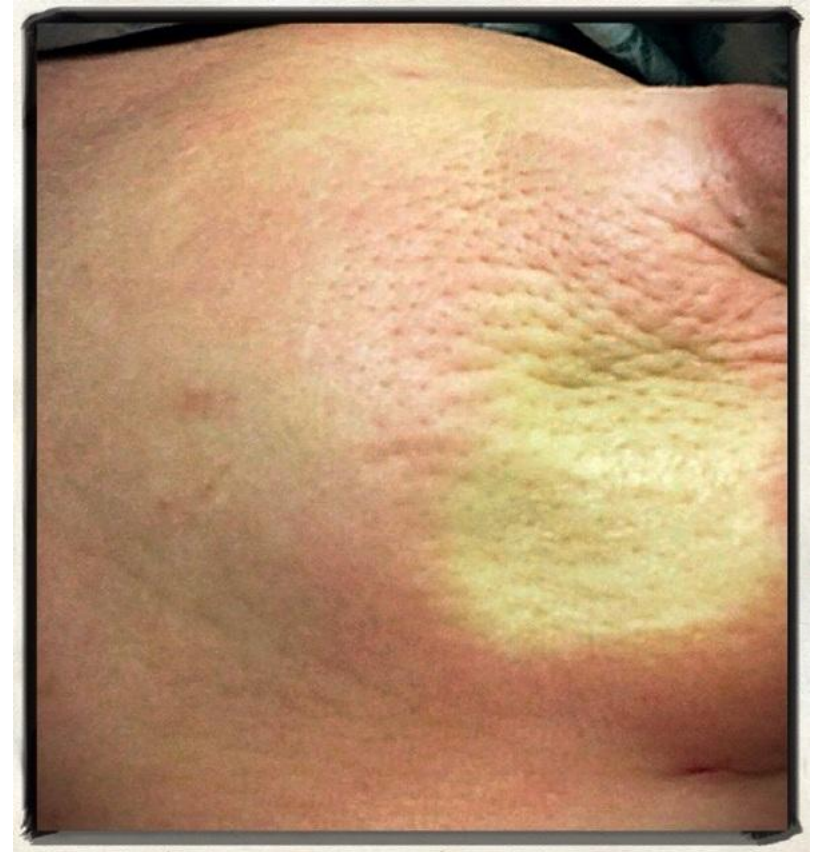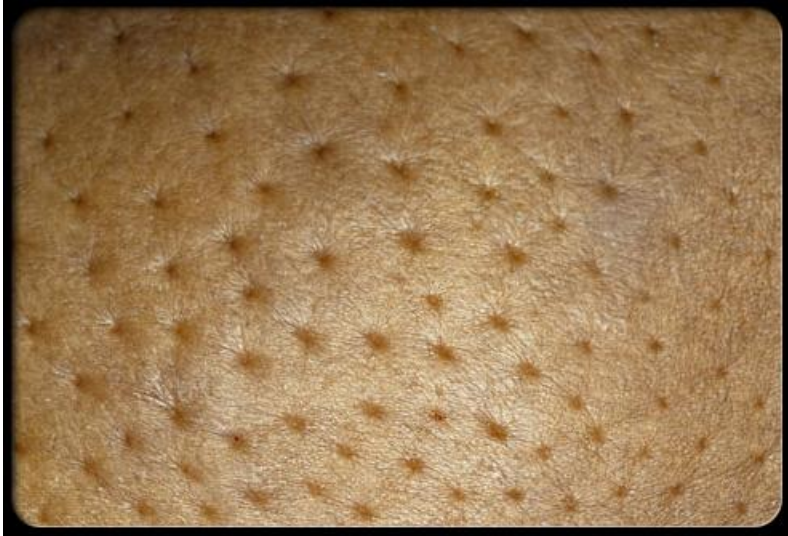สถาบันมะเร็งแห่งชาติ

การตรวจเต้านม

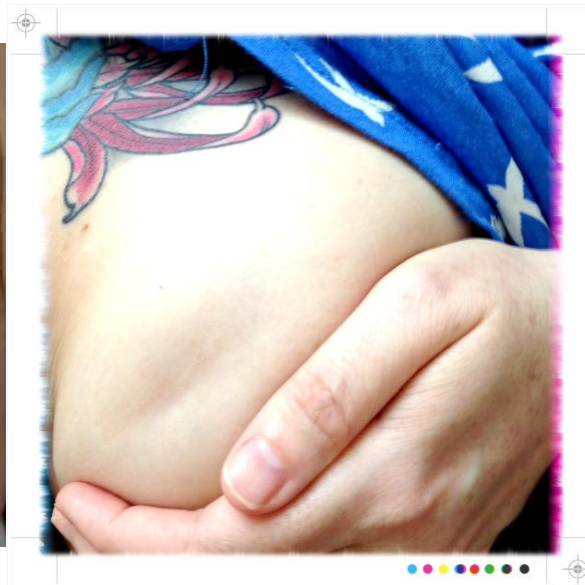
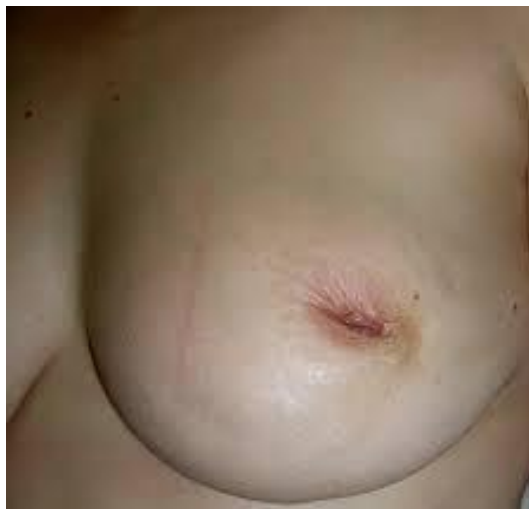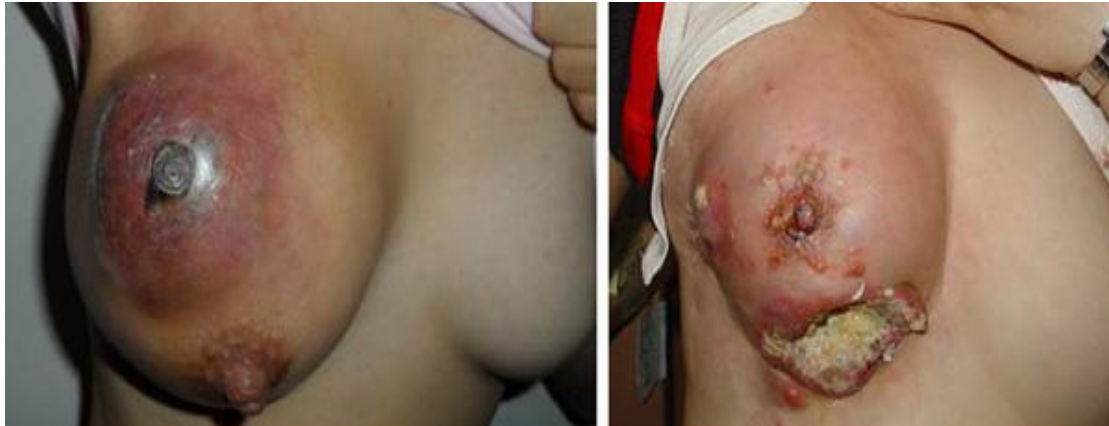- ดู
- คลำ



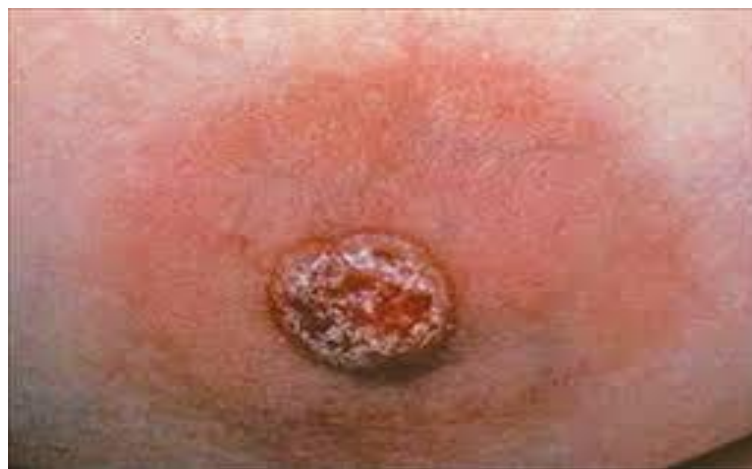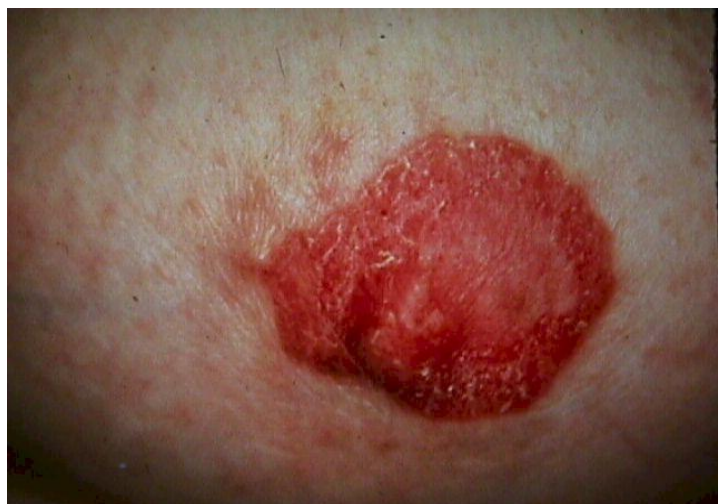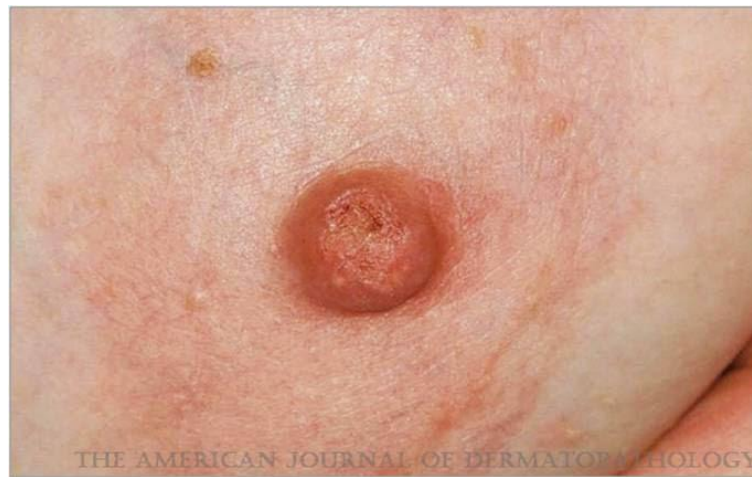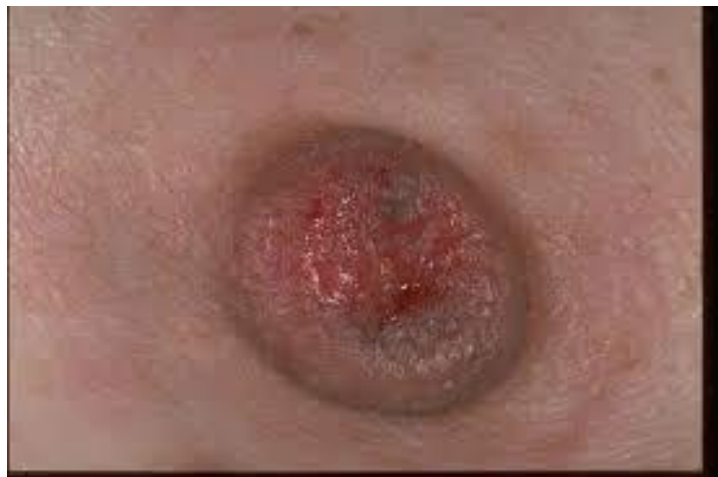มะเร็งเต้านม



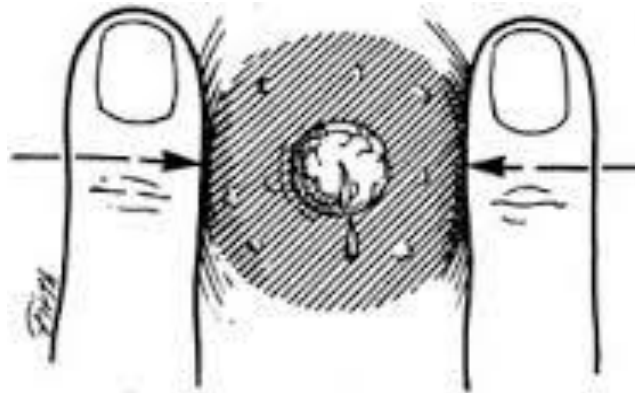
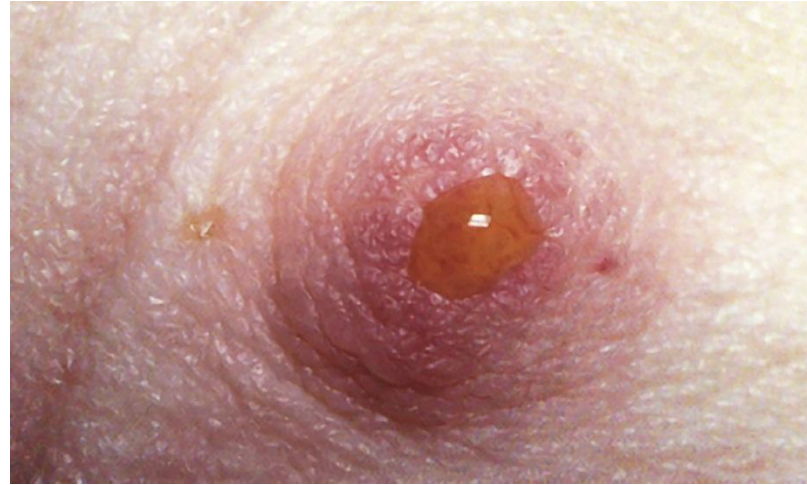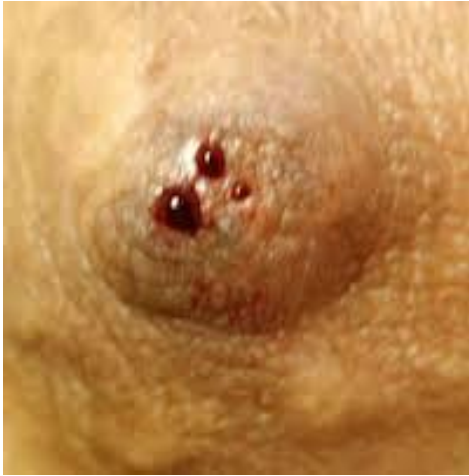ก่อน รอยบุ๋ม แผล



Paget's disease



Nipple discharges



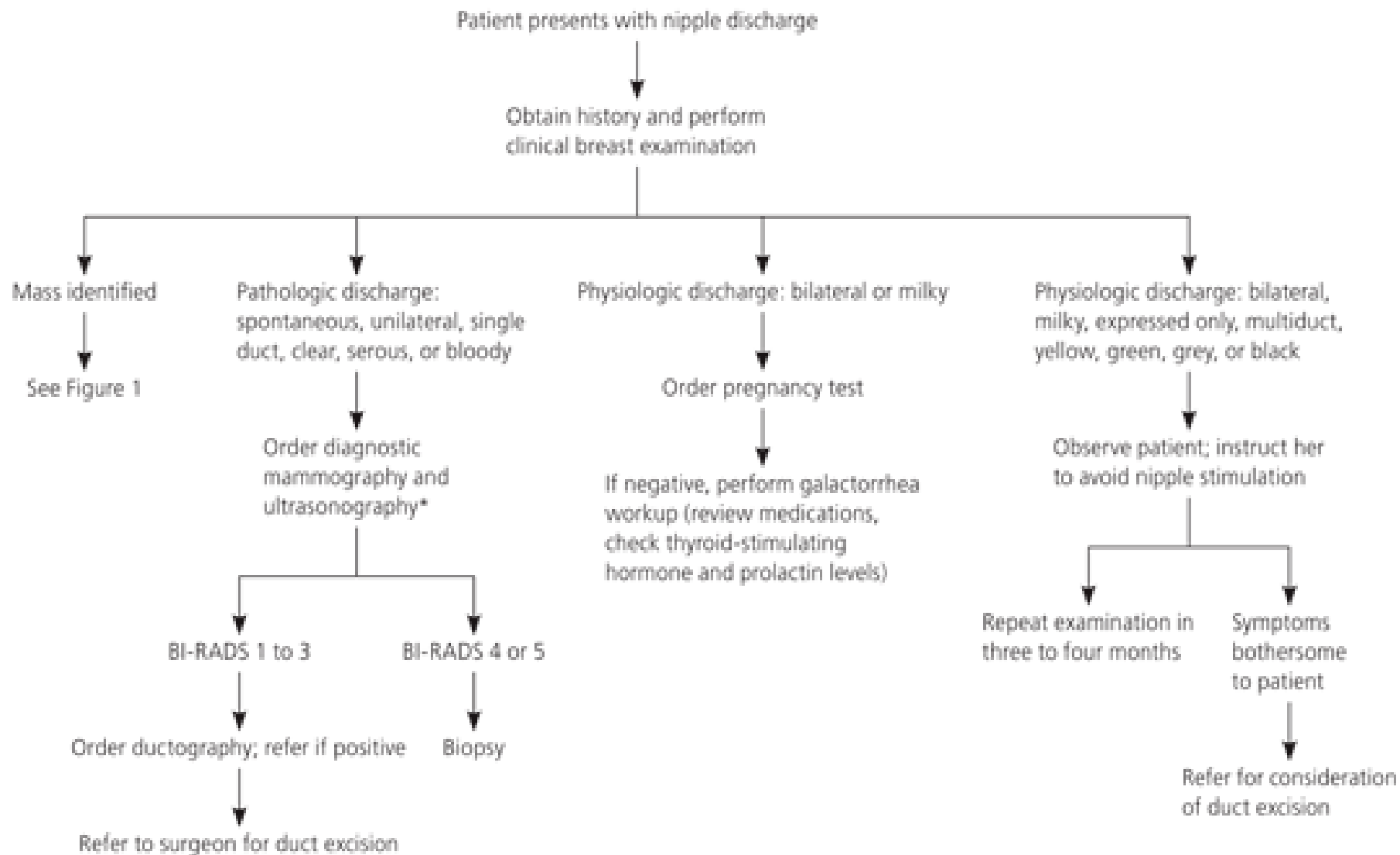
Nipple discharge

Physiologic discharge

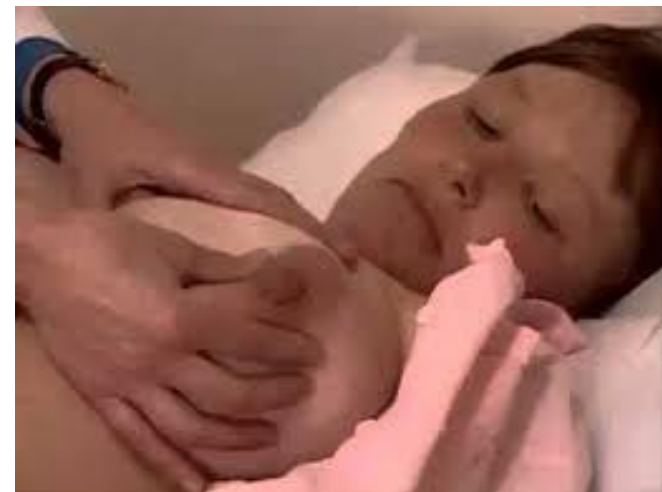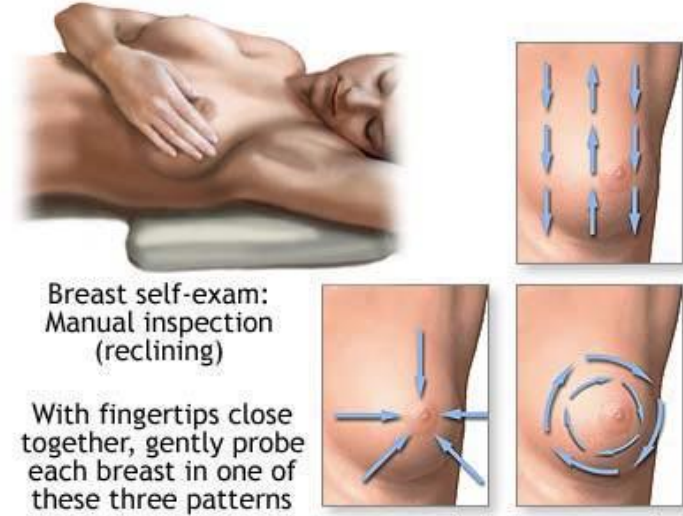
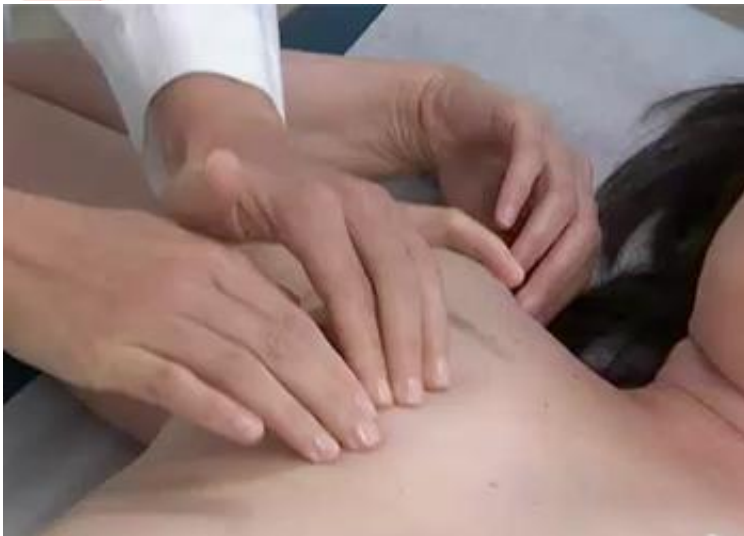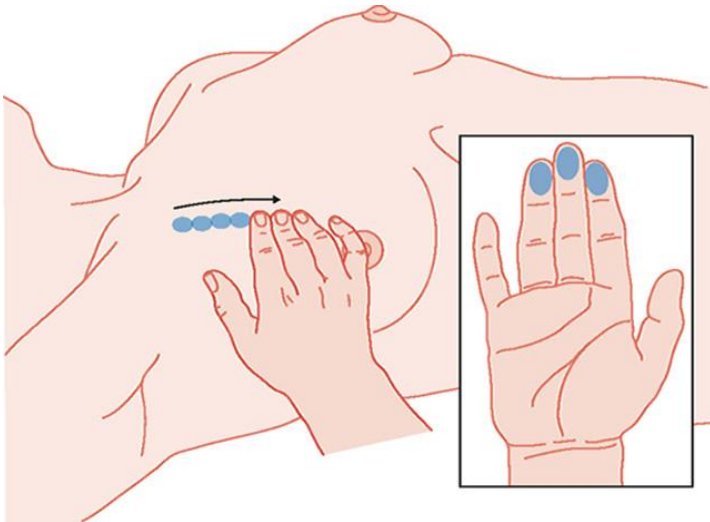
- บีบเค้น, อุบัติเหตุ
- ออกจาก 2 ข้าง หลายท่อ
- สีใสเป็นน้ำ หรือคล้ายนม
- สัมพันธ์กับการเลี้ยงนมบุตร

Pathologic discharge

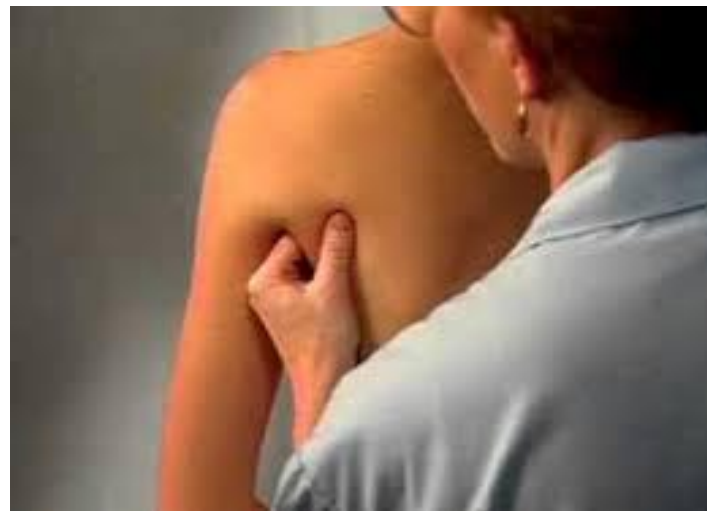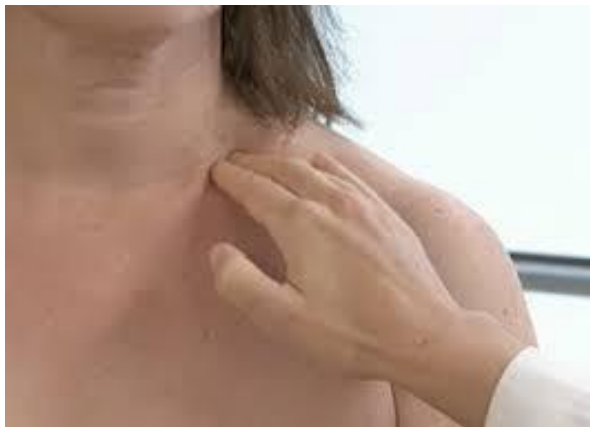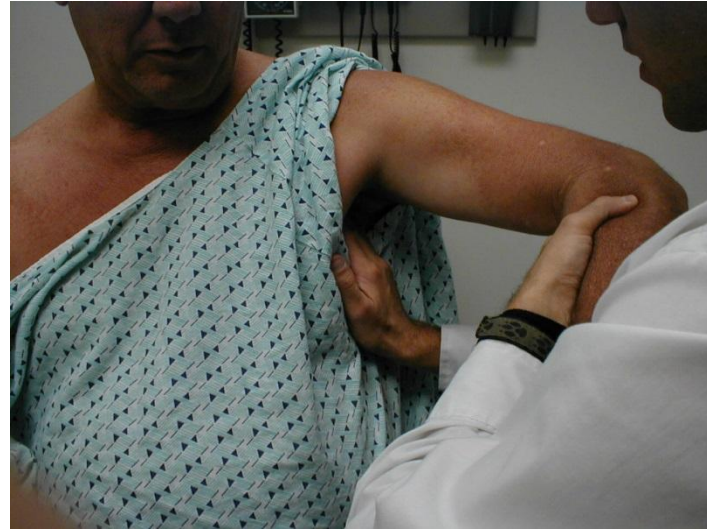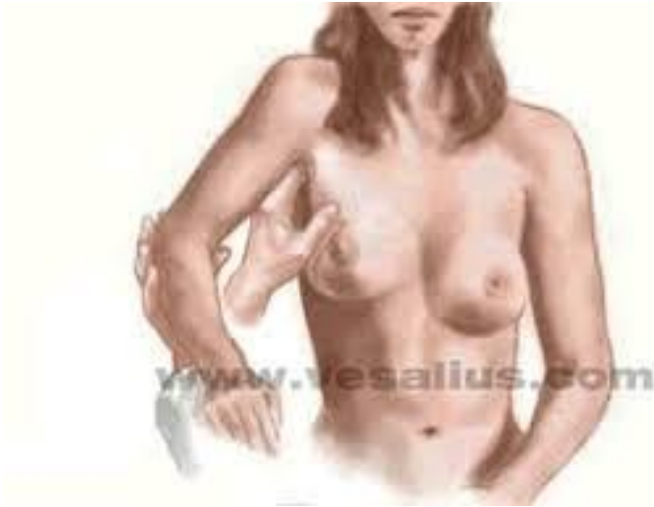- ออกมาเอง
- ออกจากข้างเดียว , 1-2 ท่อเท่านั้น
- สี เหลืองใส ดำ แดง
- คลำได้ก้อนร่วมด้วย
- ไม่สัมพันธ์กับการเลี้ยงนมบุตร



การคลำ



การคลำ



Thank you

